手技の解説

小型大腸ポリープに対する Cold polypectomy

浦岡俊夫[1)]　松田尚久[2)]

1) 国立病院機構東京医療センター 消化器科,
2) 国立がん研究センター中央病院 内視鏡科

要　旨

大腸腺腫に対する内視鏡的ポリペクトミーは, 大腸癌の発生率抑制と大腸癌の死亡率低下効果があるが, スクリーニング目的での大腸内視鏡検査にて発見される病変には, 1-5mm の微小ポリープと 6-9mm の小ポリープの 1 cm 未満の小型ポリープが多くを占める. 近年, 高周波電流を使用しない, いわゆる Cold polypectomy が後出血や穿孔の偶発症の危険性がより低いポリープ摘除法であることが知られ, 欧米を中心に普及しつつある. 微小ポリープに対しては jumbo 鉗子を用いた Cold forceps polypectomy が, 小ポリープには小型で剛性があるスネアを用いた Cold snare polypectomy が勧められる. ただし, 高周波通電による burning effect が無い分, 病変摘除直後には十分な洗浄と NBI などの画像強調内視鏡を用いた遺残の確認が必要である.

Key words　Cold polypectomy／Cold forceps polypectomy (CFP)／Cold snare polypectomy (CSP)／大腸ポリープ

I　緒　言

大腸腺腫の内視鏡的ポリペクトミーは, 大腸癌の発生率低下を示す研究結果により, 大腸癌の二次予防として位置づけられている[1)]. その後大腸癌の死亡率減少効果も証明されたことから[2)], 内視鏡的大腸ポリペクトミーの臨床的意義は高い. スクリーニング目的での大腸内視鏡検査にて発見される病変は, 多くが 1 cm 未満の小型ポリープであり, さらには 5 mm 以下のポリープが多くの割合を占める[3)]. 小型のポリープは, 6-9mm が小ポリープ, 1-5mm が微小ポリープと一般に定義付けされるが, 腫瘍性であった場合はいずれもその多くが腺腫である. 微小ポリープは, その悪性度が低いため摘除せず経過観察が可能な病変と考えがあるが, 前述の内視鏡的ポリペクトミーの有効性についてのエビデンスがあること, 摘除しなかったときの follow up 間隔を含めた取り扱いに関してのコンセンサス不足, follow up 検査のコンプライアンスが現実的にはそう高くないことなどを考慮すると, 微小ポリープに対しても腺腫と診断すれば内視鏡的ポリペクトミーを現時点では行うべきと考えられる.

小型の大腸ポリープに対する内視鏡的ポリペクトミーには, スネアや鉗子を用いた手技があり, 高周波の通電により摘除することが一般的であったが, 近年, 特に欧米ではその通電を行わずに機械的に摘除するポリペクトミーが普及してきている[4)]. 通電の有無をもとに前者が Hot polypectomy, 後者は Cold polypectomy と呼ばれている. Cold polypectomy は, 通電を用いずにデバイスにて機械的に病変を摘除する手技である. 対象病変の大きさは, 癌合併のリスクや摘除後の出血を考慮すると 10mm までが一般的である. 近年欧米で受け入れられてきている Cold polypectomy は本邦で

Gastroenterol Endosc 2015；57：2370-8.
Toshio URAOKA
Technical Tips for Cold Polypectomy for Diminutive and Small Colorectal Polyps.

別刷請求先：〒 152-8902 東京都目黒区東が丘 2-5-1
国立病院機構東京医療センター 消化器科
浦岡俊夫

も認識されつつあるが，広い普及にはまだ至っていない[5]．

本稿では，患者背景を考慮した上で内視鏡的 polypectomy を積極的に行う立場から，小型の大腸ポリープに対する Cold polypectomy の手技の解説を行いたい．

Ⅱ　大腸ポリペクトミーの手技

小型の大腸ポリープに対する polypectomy を行う際には，Hot や Cold の区別以外にもスネアか鉗子かの選択があり，さらには大きさや形状をもとにそれぞれのデバイスの選択を行わなければならない．安全で効率的な手技の完遂のためには，病変の大きさや肉眼型を考慮の上，デバイスの選択をすることが勧められる．

1）Hot polypectomy の有用性と問題点

Hot biopsy 鉗子やスネアを用いた polypectomy・EMR（endoscopic mucosal resection）を含む Hot polypectomy においては，摘除時の高周波の通電により機械的に摘除することと比べて直後の出血および burning effect として病変の遺残および再発の問題が抑えられることが期待できる．一方で，組織焼灼に伴う後出血や遅発性腸管穿孔の偶発症が一定の頻度であることが知られている．

大腸癌研究会における大腸病変に対する内視鏡的摘除術に関する偶発症のアンケート調査[6]によると，微小ポリープが対象となる Hot biopsy には後出血が 0.26％に認められ，遅発性穿孔は 0.01％に認められた．後出血は，クリッピングやアルゴンプラズマ凝固法などの内視鏡的止血術にてコントロールが可能なことが多いものの，その多くで入院加療が必要となることや時に輸血が必要なこともある．一方，遅発性穿孔は保存的に加療できることもあるが，外科的手術適応になることが多い．小型の大腸ポリープはもともと低悪性度の病変であり，絶対に避けたい偶発症である．

2）Cold polypectomy

前述の Hot polypectomy に関する後出血や遅発性腸管穿孔の原因は高周波通電であり，通電を必要としない Cold polypectomy 後には，それらの偶発症はほとんど起こらないと報告されている[7)~12)]．Cold polypectomy には，Hot polypectomy と同様に鉗子を用いた Cold forceps polypectomy（CFP）とスネアを用いた Cold snare polypectomy（CSP）の２つの手技がある．

Cold polypectomy の適応病変は，内視鏡的に腺腫や sessile serrated adenoma/polyp と診断された 10mm までの病変としている．肉眼型別では，Ⅰp は茎部の血流が多いことから，Ⅰp 型小 polyp には Hot polypectomy が望ましく，Ⅱc を含む表面陥凹型病変は癌である可能性がより高いことから，確実な病理組織学的診断のために EMR にて摘除すべきと考えられ，Cold polypectomy を適応させていない．

ⅰ．Cold forceps polypectomy（CFP）

生検鉗子等の内視鏡鉗子を用いた摘除法である．通常の生検と同様の手技で，病変の把持後に通電せずに摘除する simple かつ迅速に行える手技である．鉗子のカップ径の大きさから，微小ポリープが対象となる．

内視鏡手技の侵襲度によって抗血栓薬の休薬の面での取扱いが異なるが，2012 年に刊行された抗血栓薬服用者に対する消化器内視鏡診療ガイドライン[13]の出血危険度による消化器内視鏡の分類内に，Cold polypectomy は記載されていない．従来の polypectomy が含まれる出血高危険度の内視鏡では，「アスピリン以外の抗血小板薬単独内服の場合には休薬を原則とする．休薬期間はチエノピリジン誘導体が５～７日間とし，チエノピリジン誘導体以外の抗血小板薬は１日間の休薬とする．血栓塞栓症の発症リスクが高い症例ではアスピリンまたはシロスタゾールへの置換を考慮する（ステートメント６）」とされており，一方で，内視鏡的粘膜生検は，「アスピリン・アスピリン以外の抗血小板薬，抗凝固薬のいずれか１剤を服用している場合には休薬なく施行してもよい（ステートメント３）」と記載されている．CFP がポリープ摘除法であるものの手技的には生検であるという解釈であれば，後者の対応で良く，CFP は患者への負担は少ないと考えられる．

近年，微小ポリープに対する CFP の有用性および安全性についての報告が増えてきている[7)~9)]．いずれの報告においても，止血処置や輸血が必要となる後出血や穿孔は認めていない．一括摘除出来なかった場合でも，CFP は追加の摘除が連続性に行え，いわゆる polyp eradication が可能である．しかし，CFP による polyp eradication で最も

Table 1 Jumbo polypectomy 鉗子と標準型の生検鉗子（共に Radial Jaw4，ボストン・サイエンティフィック）のスペックの比較.

	Jumbo 鉗子	Standard 鉗子
カップ形状	縦に長い楕円形	縦に長い楕円形
カップ外径	2.8mm	2.2mm
カップ最大開き幅適用	8.8mm	7.1mm
カップ容量	12.4mm^3	5.3mm^3
内視鏡チャンネル径	≥3.2mm	≥2.8mm



Figure 1 cold polypectomy に用いられる Jumbo 鉗子と標準型の生検鉗子（共に Radial Jaw4，ボストン・サイエンティフィック）.

よい data は，Jung ら[9] の 92％である．CFP 施行直後に行った EMR 検体を用いて病理組織学的に病変の有無を判定しており，false negative を含むため，実際はもう少し低い摘除率かも知れない．これらから CFP の対象病変の大きさは 3 mm までで，それを超えると完全摘除が困難となり，病変の遺残が問題となる．

ⅱ．Jumbo 鉗子による CFP

最近，カップ径が大きな Jumbo 鉗子が発売された．この鉗子は，元々，大きな組織が得られるように設計された生検鉗子であるが，現在は微小ポリープに対する Cold polypectomy 用鉗子（Radial Jaw4-Jumbo cold polypectomy 鉗子，ボストン・サイエンティフィック）として薬事承認を受けている．鉗子のカップ容量が 12.4mm^3 と，同社生検鉗子のそれ（5.3mm^3）と比べて約 2 倍に大きく設計されており（Table 1）（Figure 1），Jumbo 鉗子の使用による効率的な微小ポリープの摘除が期待される．

欧米での Jumbo 鉗子と通常の生検鉗子を用いた CFP のランダム化比較試験によると[14]，有意差を持って Jumbo 鉗子の一括摘除率が高かった．われわれも多施設共同前向き研究として Jumbo 鉗子を用いた CFP の安全性と有効性を検討している[15]．腺腫と内視鏡診断した 5 mm 以下の連続 223 病変に対して，十分な送水後 NBI 拡大観察にて判定した本法の一括摘除率は 85％であり，腫瘍径別では，2 mm までは 100％，3 mm が 96％，4 mm が 88％と高率であった．5 mm になると 70％とやや低下したが，一括摘除できなかった場合には，直後のほぼ一回の追加手技のみで完全摘除が得られた．また，肉眼型別の一括摘除率に差は無かった．いずれの報告においても，穿孔や内視鏡的止血術が必要になるような後出血は認められなかった．

Jumbo鉗子を用いたCFPの手技の実際（Figure 2）

Jumbo 鉗子を用いると，微小ポリープの多くが大型のカップ内に収まるため，カップ部分を全開にせずに半分の角度で開いた状態で，病変をカッ

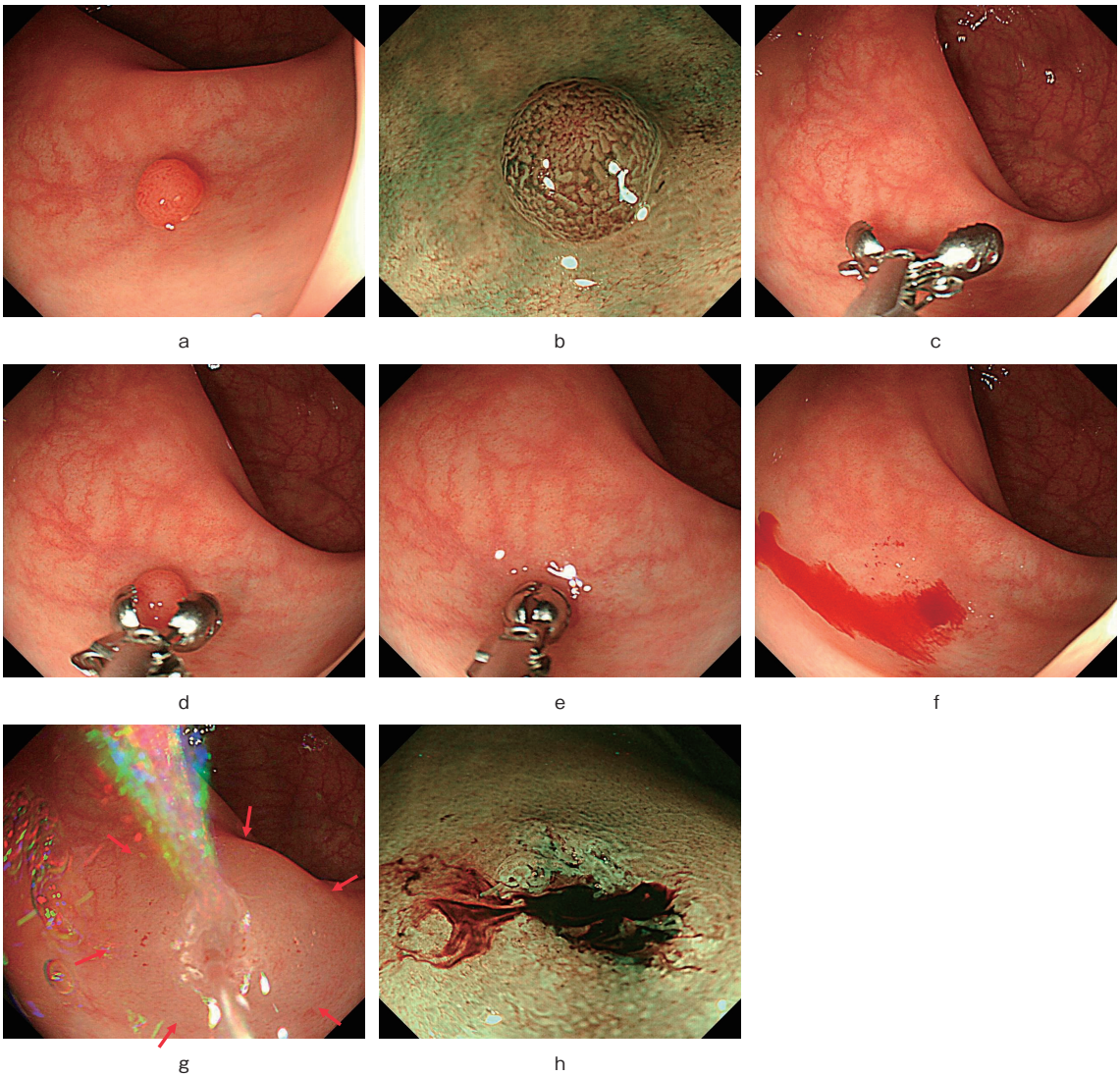

Figure 2　Jumbo cold polypectomy 鉗子を用いた Cold forceps polypectomy.
a, b：下行結腸, 3 mm, 0-Ⅱa, 腺腫.
c：全開にした jumbo biopsy 鉗子.
d, e：摘除時は, 鉗子を半分ぐらいの角度で開いた状態で微病変をカップ内におさめるように把持することがコツである.
f：摘除直後の出血.
g：洗浄および出血軽減と確実な遺残確認のための内視鏡の water-jet 機能による粘膜下膨隆形成（矢印）.
h：NBI 拡大観察での遺残の確認.

プ内に包み込むように把持することが安定した手技を得るためのコツである．Jumbo 鉗子の枝の部分は，構造上縦軸方向に長く，カップ部分を全開にして押しつけるように摘除すると，ダンベル状に粘膜欠損が得られて病変の取り残しとなり得るので，カップ全開での摘除は望ましくない．

摘除直後は，oozing の出血を認めることが多いため，送水による血液の除去にて内視鏡的な完全摘除を確認することが必要である．内視鏡の water-jet 機能による洗浄が簡便かつ有用である．粘膜欠損部への局注にて粘膜下膨隆が形成され，圧迫止血が期待される．さらには，NBI などの画像強調内視鏡に拡大観察を加えることで完全摘除の確認がより容易かつ正確に行える．

iii．Cold snare polypectomy（CSP）

CSP は，1992 年に微小ポリープに対する安全な摘除法としてイタリアのグループより論文報告さ

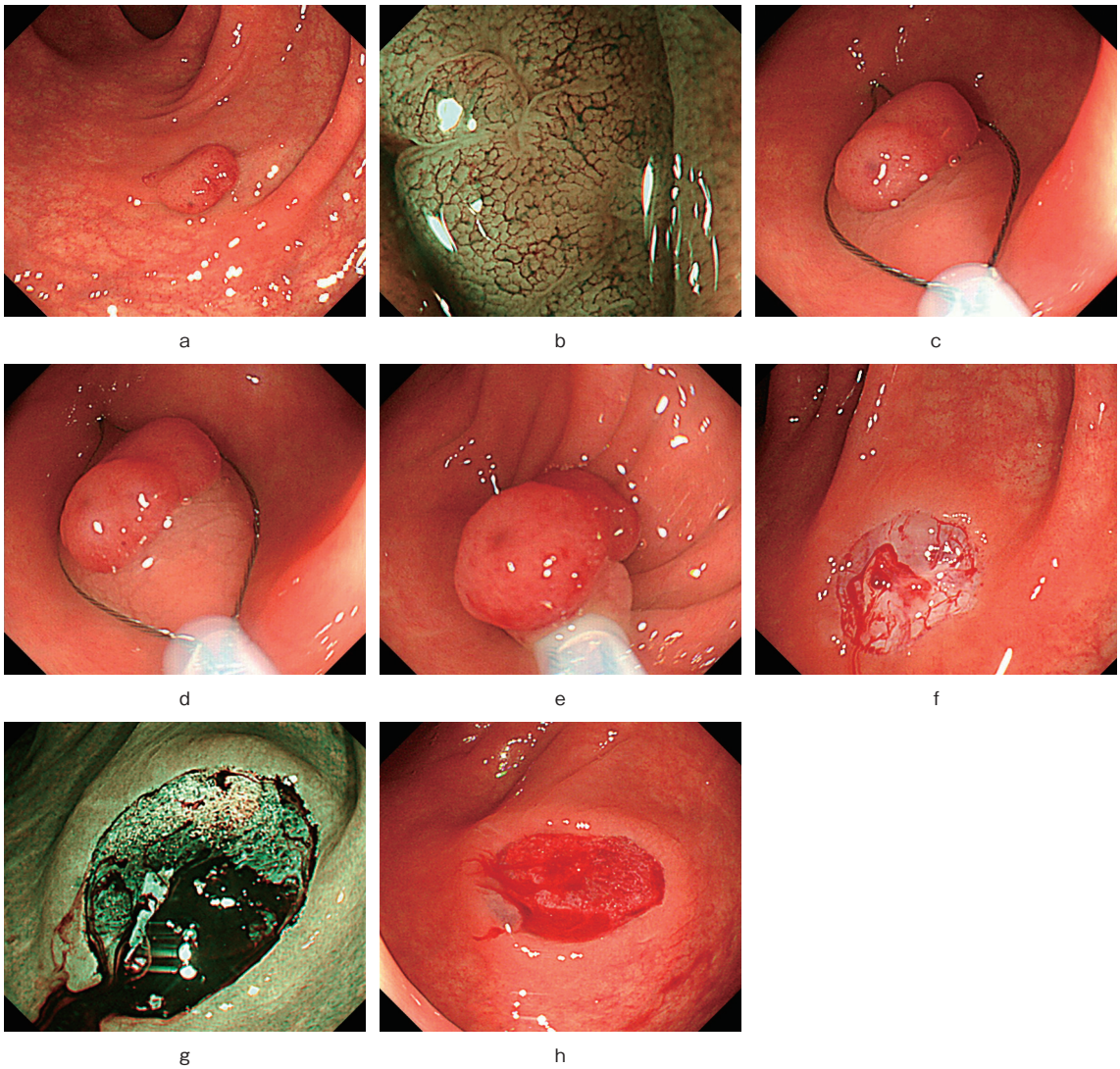

Figure 3　小型スネアを用いた Cold snare polypectomy.
a, b：横行結腸, 8 mm, 0-Ⅰs, 腺腫.
c：小型スネア（Captivator Ⅱ 10mm, ボストン・サイエンティフィック）を全開後, まずは, その先端を病変口側正常粘膜に押し当てる.
d, e：粘膜面にスネア・ループ部全体を軽く押しあて, 病変周囲の健常粘膜を引き込みながらのスネア絞扼.
f：摘除直後. 直後の oozing 出血を認めることが多い.
g：water-jet 機能による粘膜下局注併用 NBI 弱拡大観察での遺残の確認.
h：polypectomy 3 分後の粘膜欠損部.

れた[16]. その後しばらくその有用性について報告が無かったが, 2005 年には, 小ポリープに対する安全性と有効性が報告され[17], 本邦からも CSP は hot polypectomy と比べて短時間で施行でき, 患者の polypectomy 後の腹部症状が少ないことを報告している[18]. 後出血に関しては, 193 の小ポリープを含む小型ポリープ 1,015 病変に施行した CSP の多施設共同研究結果は, 後出血が認めなかったことが報告された[11]. さらには, Horiuchi らの単施設からの無作為化比較試験によると, 小型ポリープを持つワーファリン内服中の患者に対する hot polypectomy 群では後出血が 14% に認められたが, CSP 群にはそれが認めなかった[19].

以上から CSP の後出血リスクは極めて低いことが示されている. 抗血栓療法中の後出血のハイリスク患者にもリスクが低いことが示唆されており, 今後, 多施設共同研究による検証が望まれる.

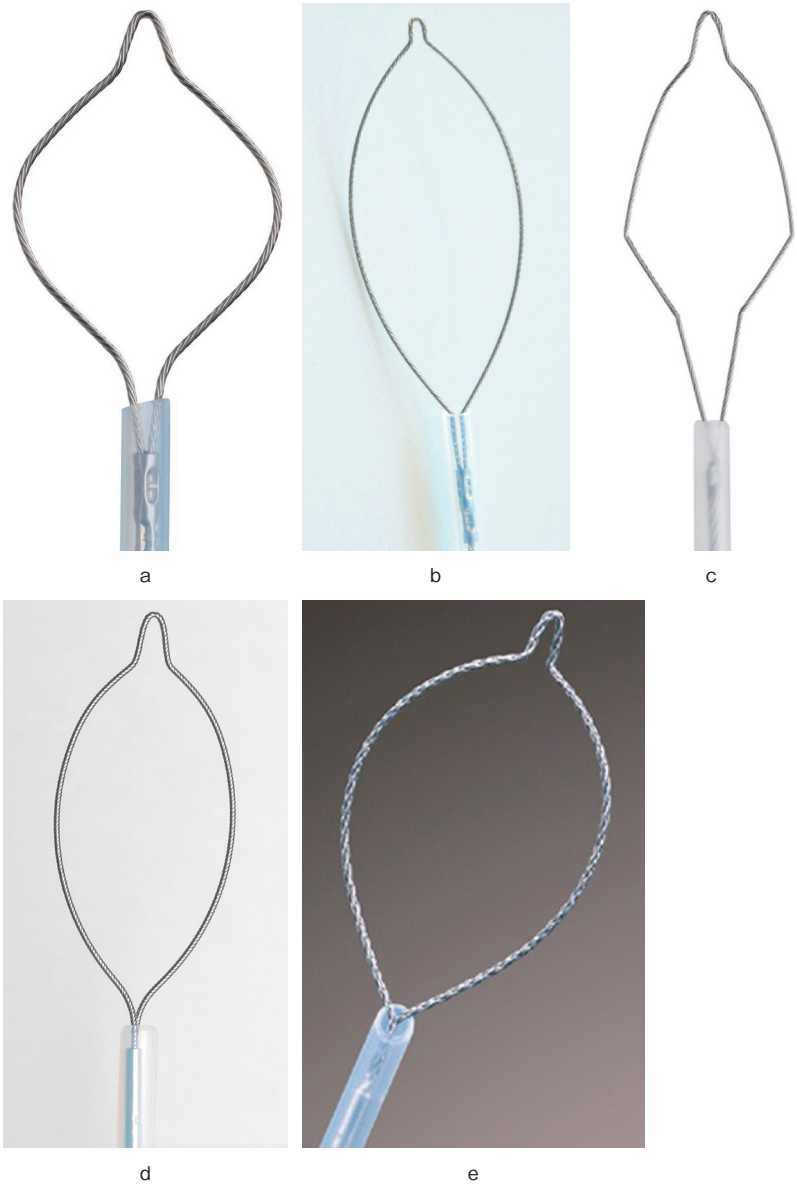

Figure 4　Cold snare polypectomy に適した小型スネア.
a：Captivator Ⅱ 10mm（ボストン・サイエンティフィック）.
b：Captivator Oval 13mm（ボストン・サイエンティフィック）.
c：Exacto 9 mm（富士フイルム/US Endoscopy）.
d：ACEnare 10mm（富士フイルム）.
e：SnareMaster 10mm（オリンパス）.

CSP の手技の実際（Figure 3）

1．スネアの選択：使用スネアループサイズは，対象病変の大きさに合わせたサイズ選択を行うことが望ましいため，最小径のものを選択する．さらには，押しつけの効く強いワイヤ剛性（コシ），③粘膜把持性能，④横幅が確保できる正円もしくはそれに近い楕円形のループ形状，⑤絞扼時の開閉スムーズさを考慮すると，Captivator Ⅱ 10mm，Captivator Oval 13mm（共にボストン・サイエンティフィック），Exacto 9 mm（富士フイルム/US Endoscopy），ACEnare 10mm（富士フイルム），SnareMaster 10mm（オリンパス）の使用が勧められる（Figure 4）.

2．直前の setting：対象病変を発見後，CSP の

Table 2 病変径と肉眼型を考慮したポリープ摘除法の使い分け.

	Ip	Isp	Is	IIa	IIc (IIa+IIc)
1-4mm	Cold Forceps Polypectomy (CFP)				EMR
5-9mm	Hot Polypectomy	Cold Snare Polypectomy (CSP)			EMR
≧10mm	Hot Polypectomy	EMR			

適応病変であることを診断したら周囲の腸液を十分吸引し，手技を開始させる．安定したスネアリングを行うため，病変と内視鏡のワーキングチャンネルとが最短および直線化するように5，6時方向にセッティングする．

3．スネアリング：病変の手前側にスネアを合わせるのではなく，適切なマージンを得られるよう，スネア先端部を病変の口側健常粘膜に固定して支点を作り，スコープを手前に引きながらスネアを広げていく．粘膜面にスネア・ループ部全体を軽く押しあて，病変周囲の健常粘膜を引き込みながらスネアの絞扼を開始する．小型スネアを用いるので，スネアをまず全開にし，スネアの真ん中に病変をセットして同様にスネアを押しつけながら絞扼していく方法でもよい．

4．摘除：介助者がスネアリングから摘除までスネアの操作を行う．スネアを腸管壁に沿って滑らすように絞扼していき，抵抗を感じたら一気に摘除してもらう．従来のHot snare polypectomyだと，介助者は機械的に摘除してしまう，いわゆる“ちぎれクトミー”に留意する必要があったが，CSPではその心配がない．

5．摘除直後：CFP同様，摘除直後は出血を認めることが多く，water-jet機能および画像強調内視鏡に拡大観察が望ましい．

CSPでは，CFPと比べると摘除面積が大きい分，直後のoozing出血を認めることが多い．結果として自然止血が得られる訳ではあるが，出血の持続が心配であれば，遺残がないことを確認後にクリッピングによる対応が可能である．また，止血されるまでじっと確認するのではなく，摘除後その肛門側の観察をある程度行い，再度同部位まで内視鏡を再挿入して止血を確認することを行えば，時間的に効率のよい止血確認が可能となる．

iv．CFPとCSPの使い分け

微小ポリープに対しては，CFPの他，CSPでも内視鏡的摘除は可能である．しかし，CSPで微小ポリープを摘除した場合，摘除検体の病理組織診断が現状原則であるため，スネアを鉗子口から抜去，内視鏡の吸引口金と吸引チューブの間にポリープトラップなどを接続した後，鉗子口から吸引機能を用いて回収する過程が必要である．CSPで切除した微小ポリープは，もともと回収する対象

が小さい上，摘除直後に視野から外れた場合，その発見に時間や手間がかかる場合がある．時に回収を諦めざるを得ない場合もある．一方，CFP の場合，摘除検体の回収は理論上，100％である．摘除検体の回収という観点から，微小ポリープに対してはCFP を適応させることが望ましい．

以上の病変径と前述の肉眼型を考慮した摘除法の使い分けについて，Table 2 にまとめた．

Ⅲ　おわりに

小型大腸ポリープは比較的悪性度の低い病変なので，よりシンプルで偶発症発症のリスクが低い内視鏡的摘除法が求められる．従来の Hot polypectomy と比べてそれらの満たすCold polypectomy が注目され，普及しつつあることは自然の流れかもしれない．その背景には，Cold polypectomy に用いられる摘除鉗子やスネアの開発・改良があり，より安全・確実な手技が可能となったことが挙げられる．実際に Cold polypectomy を行うには，摘除直後には十分な洗浄と NBI などの画像強調内視鏡を用い遺残がないことの確認が必須と考えられることを最後に強調したい．

Cold polypectomy が今後より広く適応されるためには，抗血栓療法中などの後出血のリスクが高い患者を対象に含めた多施設共同前向き試験などにより，その有効性と安全性の検証が望まれる．

本論文内容に関連する著者の利益相反：3D マトリックス社（平成 25 年度）

文　献

1. Winawer SJ, Zauber AG, Ho MN et al. Prevention of colorectal cancer by colonoscopic polypectomy. N Engl J Med 1993；329：1977-81.
2. Zauber AG, Winawer SJ, O'Brien MJ et al. Colonoscopic polypectomy and long-term prevention of colorectal-cancer deaths. N Engl J Med 2012；23：366：687-96.
3. Pohl H, Srivastava A, Bensen SP et al. Incomplete polyp resection during colonoscopy results of the complete adenoma resection (CARE) study. Gastroenterology 2013；144：74-80.
4. Hewett DG. Colonoscopic polypectomy：current techniques and controversies. Gastroenterol Clin North Am 2013；42：443-58.
5. 浦岡俊夫，松田尚久，佐野　寧ほか．大腸微小病変に対する cold biopsy と hot biopsy による polypectomy. Intestine 2014；18：64-5.
6. Oka S, Tanaka S, Kanao H et al. Current status in the occurrence of postoperative bleeding, perforation and residual/local recurrence during colonoscopic treatment in Japan. Dig Endosc 2010；22：376-80.
7. Woods A, Sanowski RA, Wadas DD. Eradication of diminutive polyps：a prospective evaluation of bipolar coagulation versus conventional biopsy removal. Gastrointest Endosc 1989；35：536-40.
8. Efthymiou M, Taylor AC, Desmond PV et al. Biopsy forceps is inadequate for the resection of diminutive polyps. Endoscopy 2011；43：312-6.
9. Jung YS, Park JH, Kim HJ et al. Complete biopsy resection of diminutive polyps. Endoscopy 2013；45：1024-9.
10. Paspatis GA, Tribonias G, Konstantinidis K et al. A prospective randomized comparison of cold vs. hot snare polypectomy in the occurrence of postpolypectomy bleeding in small colonic polyps. Colorectal Dis 2011；13：e345-8.
11. Repici1 A, Hassan C, Vitetta1 E et al. Safety of cold polypectomy for ＜10mm polyps at colonoscopy：a prospective multicenter study. Endoscopy 2012；44：27-31.
12. Lee CK, Shim JJ, Jang JY. Cold snare polypectomy vs. Cold forceps polypectomy using double-biopsy technique for removal of diminutive colorectal polyps：a prospective randomized study. Am J Gastroenterol 2013；108：1593-600.
13. 藤本一眞，藤城光弘，加藤元嗣ほか．抗血栓薬服用者に対する消化器内視鏡診療ガイドライン．Gastroenterological Endoscopy 2012；54：2073-102.
14. Draganov PV, Chang MN, Alkhasawneh A et al. Randomized, controlled trial of standard, large-capacity versus jumbo biopsy forceps for polypectomy of small, sessile, colorectal polyps. Gastrointest Endosc 2012；75：118-26.
15. Uraoka T, Ramberan H, Matsuda T et al. Cold polypectomy techniques for diminutive polyps in the colorectum. Dig Endosc 2014；26 (Suppl. 2)：98-103.
16. Tappero G, Gaia E, De Giuli P et al. Cold snare excision of small colorectal polyps. Gastrointest Endosc 1992；38：310-3.
17. Deenadayalu VP, Rex DK. Colon polyp retrieval after cold snaring. Gastrointest Endosc 2005；62：253-6.
18. Ichise Y, Horiuchi A, Nakayama Y et al. Prospective randomized comparison of cold snare polypectomy and conventional polypectomy for small colorectal polyps. Digestion 2011；84：78-81.
19. Horiuchi A, Nakayama Y, Kajiyama M et al. Removal of small colorectal polyps in anticoagulated patients：a prospective randomized comparison of cold snare and conventional polypectomy. Gastrointest Endosc 2014；79：417-23.

TECHNICAL TIPS FOR COLD POLYPECTOMY FOR DIMINUTIVE AND SMALL COLORECTAL POLYPS

Toshio URAOKA[1] AND Takahisa MATSUDA[2]

1) *Department of Gastroenterology, National Organization Tokyo Medical Center.*
2) *Endoscopy Division, National Cancer Center Hospital.*

Colorectal cancers arise from conventional adenomas via the suppressor pathway that is initiated with a mutation of the APC gene, the so-called "adenoma-carcinoma sequence". Adequate colonoscopic polypectomy remains as one of the most important interventions during screening colonoscopy in the prevention of colorectal cancer progression and subsequently lowers mortality from colorectal cancer. Actually, most of the detected polyps are diminutive polyps (≤5mm) and small polyps (<10mm) in clinical practice. Recently, there have been studies reporting the safety and efficacy of cold polypectomy technique which involves no electrocautery for diminutive and small polyps and this technique has become widely performed especially in Western countries. Cold forceps polypectomy using a jumbo biopsy forceps designed with a greater capacity for removing larger tissue samples and cold snare polypectomy with a stiff mini-snare are preferred for diminutive polyps and small polyps, respectively. Cold polypectomy technique is a simple and quick technique allowing complete resection of most diminutive and small polyps provided that the polypectomy site is assessed using narrow band imaging with magnification after water-jet irrigation of the targeted area for complete removal.